

Ortopedia – fullorðnir

Mjúkvefjaáverkar á sköflungi

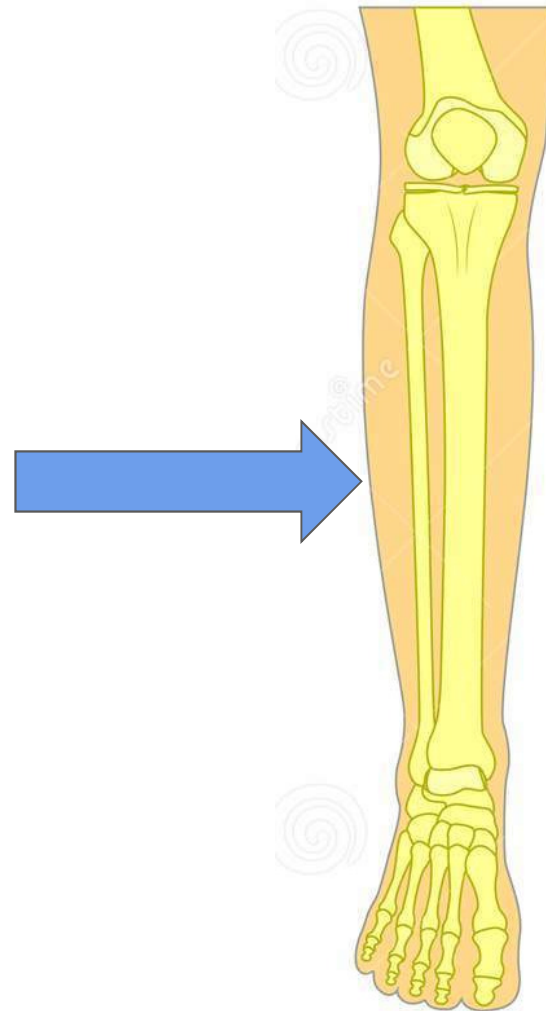
- Gustilo flokkun

Halldór Jónsson jr

Bæklunarskurðeild LSH og Læknadeild HÍ

Efnisyfirlit

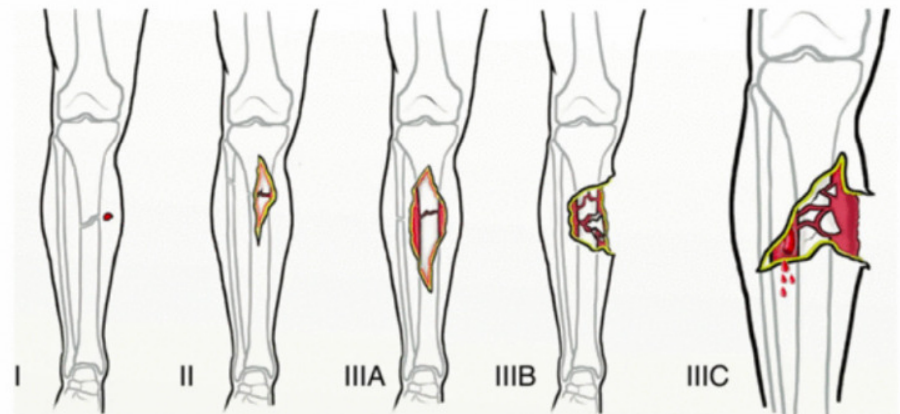
1. Hnéskel
2. Sköflungur: proximal
3. **Sköflungur: diaphysis**
4. Sköflungur: distal



Opin beinbrot - Gustilo flokkun

Opið beinbrot: þar sem húð er rofin yfir beinbroti.

- **I:** Hreint sár sem er **<1cm** að lengd.
- **II:** Sár sem er á milli **1-10cm** að lengd
- **III:** Sár sem er **>10cm** að lengd, miklir áverkar á mjúkvefi (húð, vöðvar, æðar, taugar)
 - Er periosteum heilt og ekki þörf á mjúkvefjaígræðslu? → **III_A**
 - Er rof á periosteum og/eða þörf á mjúkvefjaígræðslu → **III_B**
 - Er þörf á æðaaðgerð? → **III_C**

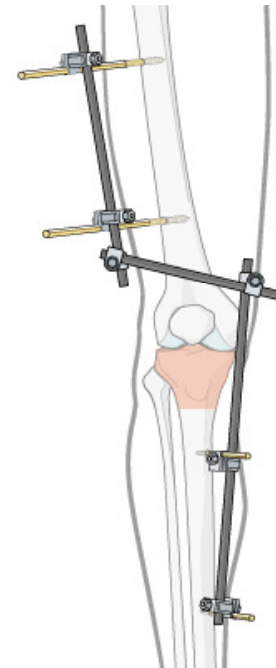


Alltaf að gefa fyrirbyggjandi sýklalyf

Meðferð

External fixation

- **Aðferð:** naglar festir í gegnum húð inn í bein.
- **Ábending:**
 - Miklir **mjúkvefjaáverkar**, t.d. eftir opin beinbrot.
 - **Fjölpættir áverkar:** t.d. einnig með thorax áverka.
- Oftast tímabundin lausn sem stöðgar liðinn og leyfir húð að gróa og bólgu að hjaðna áður en farið er út í lokaaðgerð.



Sköflungur: diaphysis

Spiral brot

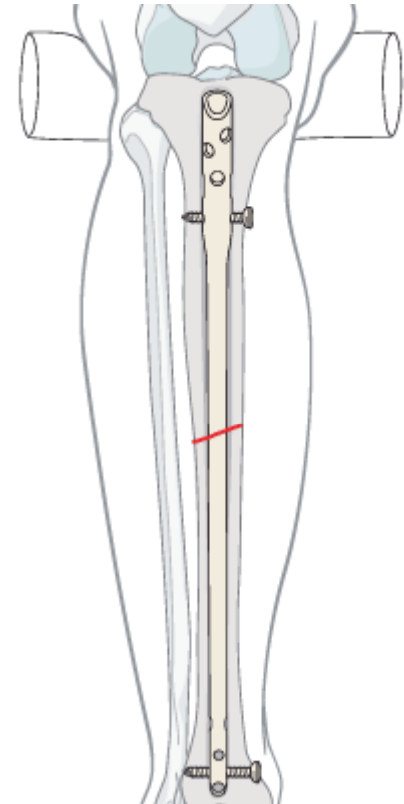
● **Orsök:** snúningsáverkar

● **Vandamál**

- **Brot í post. malleolus** fylgir oft með spiral fracturum á tibiú
- **Opin beinbrot**
- **Compartment syndrome:** 1-9% tíðni. Án meðhöndlunar getur það leitt til sýkingar → amputation eða dauða.

● **Meðferð**

- **Gifs:** oft stöðug brot sem er hægt að meðhöndla með gifsun
- **Mergnagli:** ef þörf á stöðgun.
 - **Plata:** ef það er ekki pláss fyrir naglann



Meðferð

Plata

- **Ábendingar:** Tilfært brot þar sem er ekki er hægt að nota mergnagla
 - ...ef það er ekki nægilegt rými fyrir nagla.
 - ...ef brotlína er á ská.

